

KKR Dansk Fod-Ankel Kirurgisk Selskab  
Køge 1. juni 2016

Vejle 14/3 – 15/3 2016

Arbejdsgruppe: Jens Kurt Johansen og Lasse Danborg

### Belastet eller ubelastet røntgen ved Hallux valguskirurgi/forfodkirurgi

I den præoperative planlægning af forfodskirurgi benyttes røntgenoptagelser af forfoden. Der er kollegial enighed om, at den funktionelle position af foden er den vægtbelastede position.

Både ved for- mellem- og bagfodsdeformiteter øges deformiteten på vægtbelastede røntgenoptagelser. Således underestimeres deformitetens sværhedsgrad på ubelastede røntgenoptagelser, og der er risiko for insufficient behandlingsvalg ved brug af ubelastede røntgen ved præoperativ planlægning.

En fritekst og MeSH litteratursøgning i Pubmed og Cochrane Library blev foretaget, ligesom en fritekstsøgning blev gennemført i Scopus  
12 artikler blev gennemgået.

Hoefnagels et al. anbefaler at standardisere både måden patienten står på i forbindelse røntgenoptagelsen samt foretage standardiserede røntgenoptagelser.

Fuhrmann et al fandt at intermetatarsalvinklen(IM)-1 og IM -5 vinklen øgedes signifikant ved vægtbelastet røntgenoptagelse sammenlignet med ubelastet røntgenoptagelse.

Coughlin, Mann og Salzmann anbefaler stående røntgenoptagelse i 2 planer (AP-optagelse samt lateraloptyagelse af foden) i forbindelse med udmåling af HV- og IM-1 vinklen forud for planlægning af hallux valguskirurgi eller anden forfodskirurgi..

Litteraturgennemgangen fandt to studier hvor der ikke kunne findes en forskel mellem belastet og ubelastet røntgenbilleder, mens en anden artikel fandt stor forskel mellem belastet og ubelastet røntgenbilleder.

Derfor er det arbejdsgruppens anbefaling af røntgenbilleder ved præoperativ planlægning af forfodskirurgi tages ved belastede røntgenoptagelser i 2 planer (AP- og lateral optagelse), idet dette giver den mest præcise vurdering af den funktionelle ossøse anatomi i foden.

#### Litteratur:

- 1) LaPorta, G.A., Nasser, E.M., Mulhern, J.L., Malay, D.S. The Mechanical Axis of the First Ray: A Radiographic Assessment in Hallux Abducto Valgus Evaluation (2016) Journal of Foot and Ankle Surgery, 55 (1), pp. 28-34.
- 2) Weijers, R., Kemerink, G., Van Mameren, H., Walenkamp, G., Kessels, A.G.H. The intermetatarsal and metatarsal declination angles: Geometry as a source of error (2005) Foot and Ankle International, 26 (5), pp. 387-393
- 3) Burg, A., Hadash, O., Tytiun, Y., Salai, M., Dudkiewicz, I. Do Weight-bearing Films Affect Decision Making in Hallux Valgus Surgery? (2012) Journal of Foot and Ankle Surgery, 51 (3), pp. 293-295.
- 4) Kristen, K.-H. Biomechanics of the arch of the foot. Pre- and postoperative radiological examination [Biomechanik des Fußgewölbes. Prä- und postoperative radiometrie] (2007) Radiologe, 47 (3), pp. 202-209.

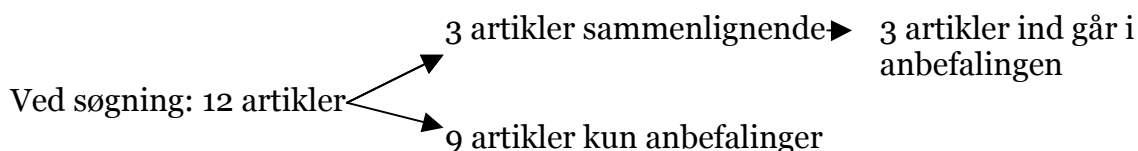
- 5) Fuhrmann, R.A., Layher, F., Wetzel, W.D. Radiographic changes in forefoot geometry with weightbearing (2003) *Foot and Ankle International*, 24 (4), pp. 326-331.
- 6) Hoefnagels EM<sup>1</sup>, Alberts N<sup>2</sup>, Witteveen AG<sup>3</sup>, Keijsers NL<sup>4</sup>. The effect of posture on the osseous relations in the foot. *Foot Ankle Surg.* 2016 Mar;22(1):35-40. doi: 10.1016/j.fas.2015.04.008. Epub 2015 May 15.
- 7) Saltzman CL<sup>1</sup>, Brandser EA, Berbaum KS, DeGnoro L, Holmes JR, Katcherian DA, Teasdall RD, Alexander

IJ. Reliability of standard foot radiographic measurements. *Foot Ankle Int.* 1994 Dec;15(12):661-5  
*Foot Ankle Int.* 2004 Apr;25(4):251-5.

- 8) King DM<sup>1</sup>, Toolan BC: Associated deformities and hypermobility in hallux valgus: an investigation with weightbearing radiographs. *Br J Radiol.* 1996 Oct;69(826):968-74.
- 9) Gentili A<sup>1</sup>, Masih S, Yao L, Seeger LL. Pictorial review: foot axes and angles. *J Foot Ankle Surg.* 2012 May-Jun;51(3):293-5. doi: 10.1053/j.jfas.2011.11.001. Epub 2011 Dec 22.
- 10) Burg A<sup>1</sup>, Hadash O, Tytiun Y, Salai M, Dudkiewicz I. Do weight-bearing films affect decision making in hallux valgus surgery? *Clin Orthop Relat Res.* 1997 Mar;(336):186-94.
- 11) Tanaka Y<sup>1</sup>, Takakura Y, Takaoka T, Akiyama K, Fujii T, Tamai S. Radiographic analysis of hallux valgus in women on weightbearing and nonweightbearing. *Foot Ankle Surg.* 2014 Sep;20(3):201-7. doi: 10.1016/j.fas.2014.04.004. Epub 2014 May 9.
- 12) Richter M<sup>1</sup>, Seidl B<sup>2</sup>, Zech S<sup>2</sup>, Hahn S<sup>2</sup>. PedCAT for 3D-imaging in standing position allows for more accurate bone position (angle) measurement than radiographs or CT. *Foot Ankle Int.* 2004 Apr;25(4):251-5.

### Flowchart:

Ved søgning på nedenstående søgetermer fandtes 12 artikler der kunne indgå i undersøgelsen.



### Søgetermer:

["Forefoot, Human"[Mesh]) AND ("Radiography"[Mesh] OR "X-Rays"[Mesh] OR "radiography" [Subheading] OR  
OR "Tomography, X-Ray"[Mesh])"  
Forefoot, Human"[Mesh]"  
"radiography"[Mesh] OR "X-Rays"[Mesh] OR "radiography" [Subheading] OR "X-Ray Film"[Mesh] OR "Tomograp  
"ray"[Mesh]"  
-ray"  
"Posture"[Mesh]"  
standing"  
"Weight-Bearing"[Mesh]"

Search ("X-Rays"[Mesh]) AND (("Foot"[Mesh] OR "Foot Joints"[Mesh] OR "Foot Deformities, Acquired"[Mesh] (

Search "Foot"[Mesh] OR "Foot Joints"[Mesh] OR "Foot Deformities, Acquired"[Mesh] OR "Foot Deformities"[M

Search (((("Hallux Valgus"[Mesh] AND "last 10 years"[PDat])) OR ("Foot"[Mesh] OR "Foot Joints"[Mesh] OR "Fo

Search (((("Hallux Valgus"[Mesh] AND "last 10 years"[PDat])) OR ("Foot"[Mesh] OR "Foot Joints"[Mesh] OR "Fo

Search "X-

Search (("Hallux Valgus"[Mesh] AND "last 10 years"[PDat])) OR ("Foot"[Mesh] OR "Foot Joints"[Mesh] OR "Foot

Select 6

Search (("Hallux Valgus"[Mesh] AND "last 10 years"[PDat])) OR ("Foot"[Mesh] OR "Foot Joints"[Mesh] OR "Foot

'Search "Foot"[Mesh] OR "Foot Joints"[Mesh] OR "Foot Deformities, Acquired"[Mesh] OR

'Search "Foot"[Mesh] OR "Foot Joints"[Mesh] OR "Foot Deformities, Acquired"[Mesh] OR "Foot Bones"[Mesh]